

DENTAL LAZERİN GÖMÜLÜ DİŞLERDE UYGULANMASI

Dr. Mehmet ÖZGEN *

Dr. Koray GENÇAY **

ÖZET: Lazer diş hekimliğinde son yıllarda özellikle periodontoloji, endodonti, konservatif diş tedavisi ve ağız hastalıklarının cerrahilerinde kullanım alanı bulmaktadır. Ortodonti ve pedodonti hastalarının cerrahi müdahale gerektiren olgularında da Nd:YAG lazer özellikle çocuklarda sağladığı kolaylıklardan ötürü basit cerrahi operasyonlarda kullanılmaktadır. Bununla ilgili iki gömülü diş operasyonunun lazerle ekspozite edilmesi vaka raporu olarak sunulmuştur.

Anahtar Kelimeler : Dental lazer, gömülü diş.

SUMMARY: UTILIZATION OF DENTAL LASER IN IMPACTED TEETH. Dental laser has been used in dentistry recently in the fields of periodontology, endodontics, operative dentistry and oral surgery. As a part of orthodontic and pedodontic treatment where surgical intervention is indicated such as the exposure of impacted teeth Nd:YAG laser is very instrumental. As it causes not only less bleeding but it is as well painless. In addition it is well handled by younger aged patients due to above advantages. In this case report two instances of impacted teeth is exposed through the use of Nd:YAG laser.

Key Words: Dental laser, impacted tooth.

GİRİŞ

Lazerin 1960 yılında geliştirilmesiyle beraber diş hekimliğindeki uygulanmasıyla ilgili araştırmalar da başlamıştır. Diş hekimliğinde lazer sert ve yumuşak dokularda, endodontide, dental laboratuvar işlemlerinde, çürük teşhisi ve topikal florlama araştırmalarında kullanılmaktadır.

Lazer, İngilizce "Light Amplification by Stimulated Emission of Radiation" teriminin kısaltılmışıdır. Uyarılan radyasyon yayılmasının ışık amplifikasyonu olarak tercüme edilebilir.

Bir lazer kavitesinden yayılan ışık, dış bir güç tarafından uyarılıp yükseltilecek aktif bir ortam içinde oluşturulduktan sonra aktif ortamın atomlarında popülasyon inversiyonu meydana getirilir. Daha sonra uyarılan bu ışık optik rezonatör ile kalıcı bir hale gelene kadar artırılır. Bu seviyeye ulaşıldığında kavite içinde toplanan tüm ilave enerji lazer çıkışına yöneltilir. Bu kapalı sistem, tabiatın hiç bir ortamında bulunmayan yoğun, monokromatik, parlak ve direkt bir ışığı yaratmaktadır. Diş hekimliğinde üç ayrı tip lazer kullanılmaktadır:

- 1) Helium Neon Lazer
- 2) Karbondioksit Lazer
- 3) Neodymium: Yttrium Aliminyum Garnet (Nd:YAG) Lazer

Ortodontik tedavilerde gömülü dişlerin ekspozite edilmesi sıkça gerekli olmaktadır. Nd:YAG fiber optik iletmenli ve atımlı lazer sistemleri bu tür müdahalelerde yararlı olmaktadır. Lazerle ilgili yumuşak doku araştırmaları şu ortak bulguları saptamaktadır (1-5):

- a) İnsizyonlarda kolaylık ve doğruluk
- b) Yüksek düzeyde kontrol edebilme özelliği
- c) Komşu dokularda minimal harabiyet ve kanama
- d) Çok hafif post operatif ödem ve ağrı
- e) Granulatif proliferasyonun önlenmesi

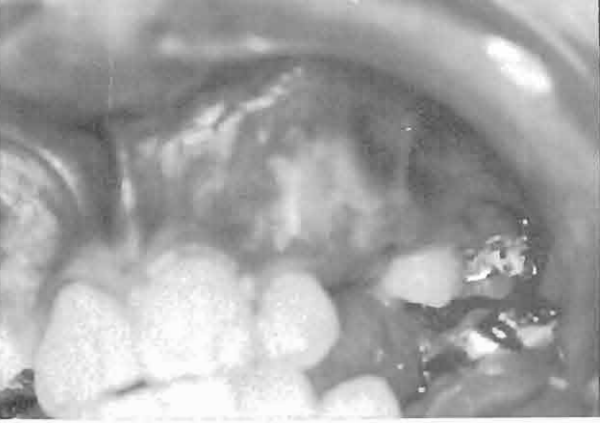
Bu makalede sunulan her iki olguda da sadece topikal anestezi kullanılmıştır (Xylocaine % 10). Hastaların ağrı eşliğine ve kaldırılacak dokunun kalınlığına bağlı olarak hiç anestezi gerekmeyeceği gibi lokal anestetiklerin kullanımı da gerekebilmektedir. Burada kullanılan lazer Nd:YAG olup fiber optik iletici ile donatılmıştır. Lazerin sarfettiği güç saniyede 20-30 atım yapacak şekilde 1.75 - 3.0 watt arasına ayarlanmıştır. Bu miktarlık enerji ile minimal veya

* Denta-Med Diş Hastanesi Ortodonti Kliniği
** I.Ü. Çapa Diş Hekimliği Fakültesi Pedodonti Bilim Dalı

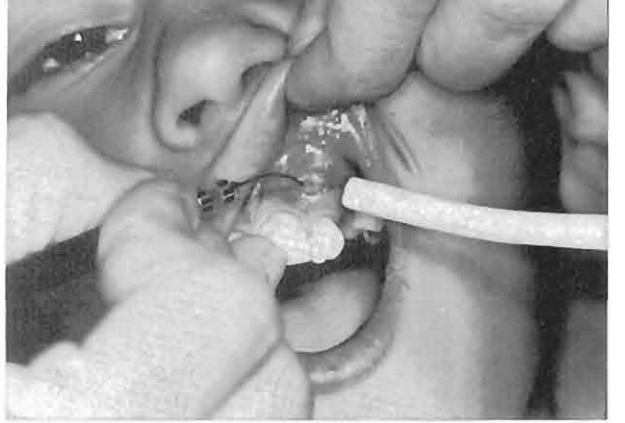Özgen, Gençay

hiç ağrısız ortam elde edilirken, kılcal damarlar da ısı yoluyla yapıştığından kanama önlenmektedir. Lazer ucu hedef dokuya çok hafif dokundurularak hızlı ancak düzgün ileri-geri hareketlerle kullanılır. Her seferinde bir taba-

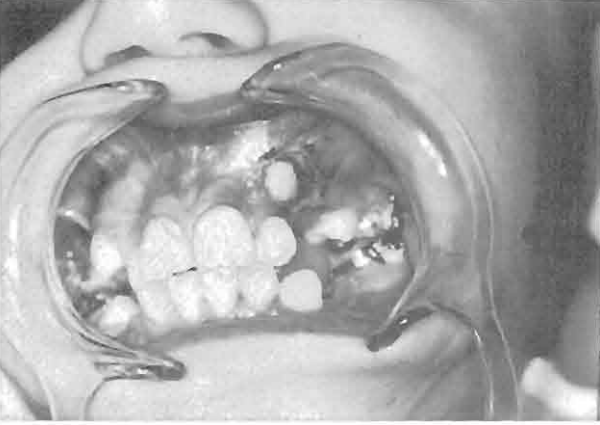Sol üst kaninin vestibülde gömülü olduğu tespit edilen dört premolar çekimli I. olguda kanin basit bir müdahale ile ekspoz edilmiştir (Şekil - 1. a,b,c,d). Sağ üst lateralin gö-



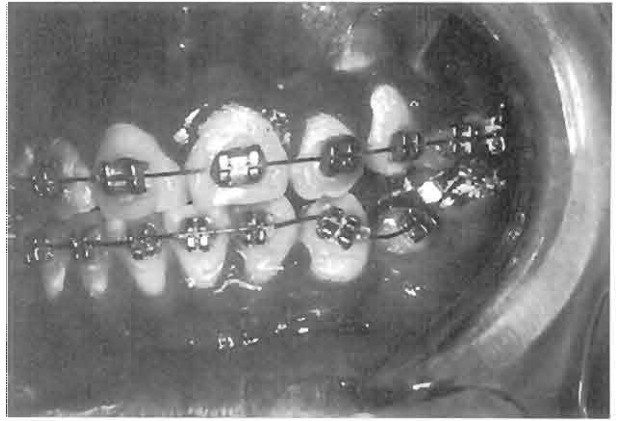
Şekil - 1 A:



Şekil - 1 B:



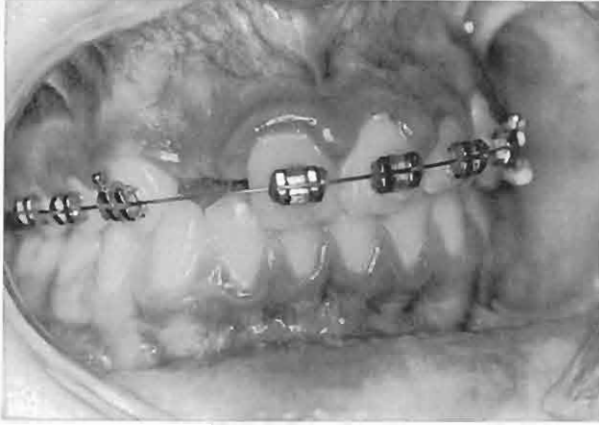Şekil - 1 C:



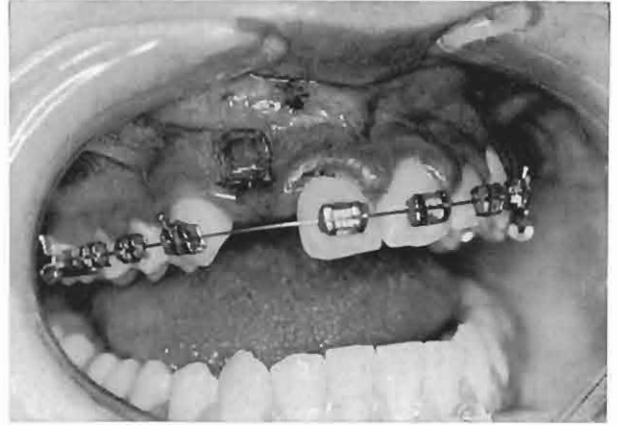
Şekil - 1 D:

ka doku buharlaştırılarak ameliyat sürdürülür (Şekil - 2.b). Hasta yanma ve rahatsızlık hissederse, operasyon sahasının birkaç milimetre yanına aspiratör yerleştirilerek ısı düşürülür (Şekil - 1. b).

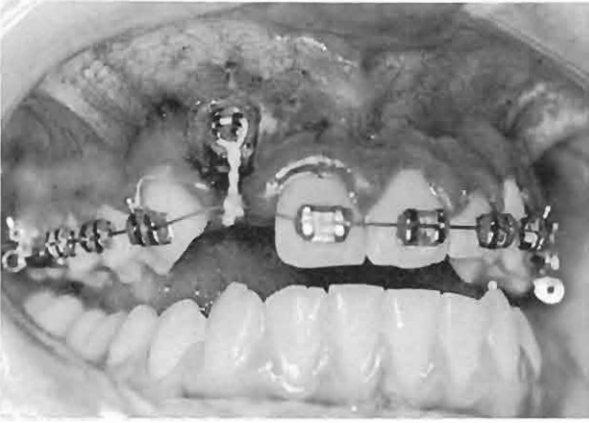
mülü olduğu ikinci olguda yine lazer ile ekspoz edilerek braketlenmiş ve aynı seansta elastik iplik ile arka bağlanmıştır (Şekil-2. a,b,c,d).



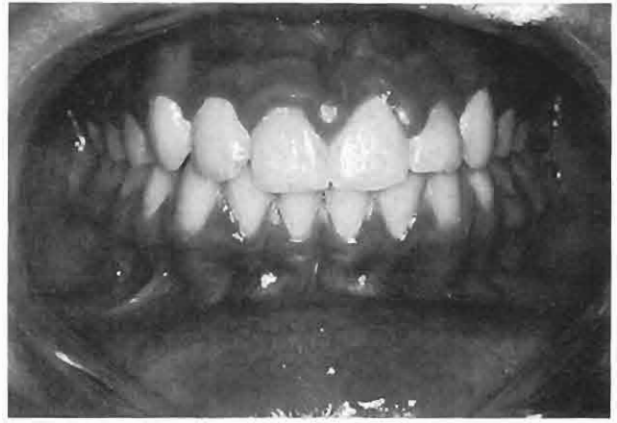Şekil - 2 A:



Şekil - 2 B:



Şekil - 2 C:



Şekil - 2 D:

Her iki olgu da muayenehane ortamında yoğun bir cerrahi hazırlık yapılmadan kansız ve ağrısız şekilde gerçekleştirilmiştir. Bunun sağlanmasında lazerin antibakteriyel özelliği de rol oynamıştır. Hastalar operasyon geçirmemişçesine rahatlıkla ortodontik tedavilerini sürdürebilmişlerdir. Özetlenecek olursa Nd:YAG lazerler ortodonti ve pedodonti pratiğinde gömülü diş ekspozundan başka frenektomi, papillektomi, gingival eksizyon gibi minör cerrahi uygulamalarında alternatif bir müdahale yöntemidir. Günümüzdeki yegane dezavantajı oldukça pahalı olmasıdır.

YARARLANILAN KAYNAKLAR

- 1) Frame JW Carbon dioxide laser surgery for benign oral lesions. Brit Den J 158:125-128 1985.
- 2) Frame JW Removal of oral soft tissue pathology with the co2 laser J Oral Maxillofac surg. 43:850-855. 1985.

3) Pick RM Pecaro BC Silberman CJ The laser gingivectomy: The use of the co2 laser for the removal of phenytoin hyperplasia. J Periodont 56:492-496, 1985.

4) Myers TD Myers WD Stone RM First soft tissue study utilizing a pulse Nd: YAG dental laser. Northwest Dent 68:14-17, 1989.

5) Ohya M Katduda K, Nobori T et al Treatment of head and neck tumors by contact Nd:YAG lasersurgery. Auris Nasus Larynx 12 (suppl 1): 138-142., 1985.

Yazışma Adresi:

Dr. Mehmet Özgen
Bağdat Cad. No: 228
Çiftelhavuzlar 81060
İstanbul